

## ФОНОВЫЕ ИЗМЕНЕНИЯ СЛИЗИСТОЙ ОБОЛОЧКИ ЖЕЛУДОЧНО-КИШЕЧНОГО ТРАКТА У БОЛЬНЫХ АКРОМЕГАЛИЕЙ

Титаева А.А., Терещенко С.Г., Лукина Е.М., Древалъ А.В., Иловайская И.А.

ГБУЗ МО «Московский областной научно-исследовательский клинический институт им. М.Ф. Владимирского» (МОНИКИ); 129110, г. Москва, ул. Щепкина, 61/2, Российская Федерация

**Актуальность.** Одним из осложнений акромегалии является поражение желудочно-кишечного тракта, связанное с воздействием гормона роста на слизистую оболочку желудка и толстой кишки. При этом в литературе наблюдается дефицит данных по объективной оценке состояния желудочно-кишечного тракта у больных акромегалией.

**Цель** – выявить характер изменений слизистой оболочки желудка и толстой кишки у больных акромегалией.

**Материал и методы.** Работа основана на анализе результатов исследования 107 пациентов с акромегалией, наблюдавшихся в МОНИКИ им. М.Ф. Владимирского в период с 2006 по 2012 г. Все больные находились в отделении терапевтической эндокринологии на стационарном обследовании, в ходе которого была подтверждена акромегалия. Распределение больных по полу показывает, что в большинстве случаев акромегалией страдают женщины. Мужчин было 32, женщин – 75, соотношение мужчин и женщин – 1:2,2, что не противоречит данным литературы. Всем больным акромегалией были выполнены фиброэзофагогастродуоденоскопия, морфологическое исследование слизистой оболочки желудка, цитологическое исследование на *Helicobacter pylori* и фиброколоноскопия с биопсией в случае обнаружения патологического образования.

**Основные результаты.** Сравнительное изучение изменений слизистой оболочки органов пищеварения показало, что при эндоскопических исследованиях патология чаще встречается в верхних отделах пищеварительного тракта. Это может объясняться инфицированностью *Helicobacter pylori* и побочным эффектом аналогов соматостатина у данной группы пациентов, что усугубляет жизнедеятельность желудочного эпителия и создает предпосылки для возникновения новообразований у больных акромегалией. Анализ морфофункциональных изменений слизистой оболочки желудка и толстой кишки при акромегалии выявил, что наиболее часто при данном заболевании встречаются фовеолярная гиперплазия покровного эпителия, гиперпластические полипы и тубулярные аденомы, которые являются обязательным показанием для морфологического исследования слизистой оболочки желудка и толстой кишки у этой группы больных. Наше исследование установило высокую степень обсемененности слизистой оболочки желудка *Helicobacter pylori* у пациентов с акромегалией – 81%.

**Заключение.** Результаты исследования показали, что выполнение эндоскопических исследований с обязательной прицельной биопсией и установление обсемененности *Helicobacter pylori* являются обязательными. Суммируя результаты исследования, представляется необходимым ежегодное гастроэнтерологическое обследование больных акромегалией.

**Ключевые слова:** акромегалия, поражение желудочно-кишечного тракта, обсемененность *Helicobacter pylori*.

### BACKGROUND CHANGES OF THE DIGESTIVE SYSTEM MUCOSA IN PATIENTS WITH ACROMEGALY

Titaeva A.A., Tereshchenko S.G., Lukina E.M., Drevall' A.V., Ilovaiskaya I.A.

Moscow Regional Research and Clinical Institute (MONIKI); 61/2 Shchepkina ul.,  
129110 Moscow, Russian Federation

**Background:** Gastrointestinal tract lesions due to the growth hormone impact on mucosa of both the stomach and colon contribute to the complications of acromegaly. In this case, there is a deficiency of the objective assessment data concerning the gastrointestinal tract condition in the acromegaly patients.

**Aim:** To reveal the character of changes in the mucosa of both stomach and colon in the acromegaly patients.

**Materials and methods:** The study is based on the results of analysis of 107 in-patients (32 men and 75 women) with suspected acromegaly who were observed during the period of 2006 to 2012 in the MONIKI Department of Therapeutic Endocrinology. Diagnosis of acromegaly was confirmed. Distribution of patients by gender showed that women suffer from acromegaly in the majority of cases. The ratio men/women equal to 1:2.2 correlates with the literature data. All acromegaly patients underwent the fibroesophago-gastroduodenoscopy, morphological investigation of the stomach mucosa, cytological analysis in search for *Helicobacter pylori* as well as fibrocolonoscopy plus biopsy in case of the pathological neoplasm identification.

**Results:** Comparative study of changes in the gastrointestinal tract mucosa demonstrated that endoscopic investigation more often showed pathological changes in the upper areas of the digestion tract. It may be explained by the *Helicobacter pylori* contamination or a side effect of somatostatin analogues in the given group of patients which impairs the stomach epithelium vital activity and enables development of neoplasms in the acromegaly patients. Analysis of the morphofunctional alterations of the stomach-and-colon mucosa in the acromegaly patients revealed concomitant diseases in these patients which were as follows: foveolar hyperplasia of the tegumental-foveolar epithelium, hyperplastic polyps, and tubular adenomas which are

an indication for obligatory morphologic investigation of the stomach-and-colon mucosa in this group of patients. Our study proved a high degree of the stomach mucosa contamination with *Helicobacter pylori* in the acromegaly patients: in 81% of our patients.

**Conclusion:** Our results showed that endoscopy with obligatory targeted biopsy and a search for *Helicobacter pylori* are extremely necessary for this group of patients. The results obtained are indicative of the necessity of annual gastroenterological examination of patients suffering from acromegaly.

**Key words:** acromegaly, gastrointestinal tract lesions, contamination with *Helicobacter pylori*.

Акромегалия – тяжелое нейроэндокринное заболевание, которое при сравнительно небольшой распространенности (60-70 случаев на 1 млн жителей) характеризуется высокой степенью ранней инвалидизации и смертности. Примерно половина из нелеченных больных умирают, не достигнув 50-летнего возраста. К преждевременному летальному исходу приводят острые сердечно-сосудистые, цереброваскулярные, респираторные, обменные нарушения и злокачественные неоплазии [1]. Данная патология обусловлена хронической гиперпродукцией соматотропного гормона (СТГ), опухолью гипофиза (98%) у лиц с завершённым физиологическим ростом, что, в свою очередь, приводит к значительному повышению продукции печенью инсулиноподобного ростового фактора-1 (ИРФ-1), который обуславливает тканевое действие СТГ. Чаще всего заболевание акромегалией отмечается между 20 и 40 годами. На 1 млн населения приходится от 50 до 70 случаев заболевания. Ежегодно фиксируется 3-4 случая обнаружения акромегалии [2].

Акромегалия характеризуется прогрессирующей инвалидизацией и сокращением продолжительности жизни. Смертность больных акромегалией превышает в 10 раз таковую в контрольной популяции. Приблизительно 50% нелеченных больных умирают в возрасте до 50 лет [2]. Основными причинами повышенной смертности и сокращения продолжительности жизни являются осложнения,

развивающиеся при данном заболевании: сердечно-сосудистая патология, сахарный диабет, заболевания органов дыхания, злокачественные новообразования желудочно-кишечного тракта и др. [3]. Частота новообразований желудочно-кишечного тракта у больных акромегалией выше в 2 раза и более по сравнению с таковой в общей популяции [1].

Механизм возникновения новообразований при акромегалии до сих пор неясен. Однако предварительные результаты исследований указывают на несомненную роль в данном процессе ИРФ-1 и специфического протоонкогена, индуцируемого избыточной продукцией СТГ [2]. При избыточной секреции гормона роста наблюдается прогрессирующее нефизиологическое умножение клеточной массы тканей и органов, сопровождающееся системными патоморфологическими и функциональными изменениями, а также изменениями пропорций тела. У больных наблюдается пролиферация соединительной ткани с накоплением внутриклеточного матрикса, увеличение объема мышечной ткани, гиперплазия эпителиальных клеток. Доказана способность СТГ (опосредованно через ИРФ-1) принимать активное участие в регуляции интенсивности митотического деления путем подавления экспрессии гена-супрессора клеточной пролиферации и модуляции процессов апоптоза. Патогенетической основой развития неопластических процессов в быстро делящихся клетках служит влияние повышен-

**Титаева Анастасия Андреевна** – мл. науч. сотр. отделения эндоскопии МОНИКИ. **Терещенко Сергей Григорьевич** – д-р мед. наук, руководитель отделения эндоскопии МОНИКИ. **Лукина Елена Михайловна** – канд. мед. наук, ст. науч. сотр. отделения эндоскопии МОНИКИ. **Древал Александр Васильевич** – д-р мед. наук, профессор, зав. кафедрой эндокринологии факультета усовершенствования врачей МОНИКИ, руководитель отделения терапевтической эндокринологии МОНИКИ. **Иловайская Ирэна Адольфовна** – канд. мед. наук, доцент курса диabetологии и частной эндокринологии факультета усовершенствования врачей, ст. науч. сотр. отделения терапевтической эндокринологии МОНИКИ.

**Для корреспонденции:** Титаева Анастасия Андреевна – 129110, г. Москва, ул. Щелкина, 61/2, Российская Федерация. Тел.: +7 (926) 187 90 72. E-mail: atitaeva@inbox.ru

**Titaeva Anastasiya Andreevna** – junior scientific worker, Department of Endoscopy, MONIKI. **Tereshchenko Sergey Grigor'evich** – MD, PhD, Head of the Department of Endoscopy, MONIKI. **Lukina Elena Mikhaylovna** – PhD, senior scientific worker, Department of Endoscopy, MONIKI. **Dreval Aleksandr Vasil'evich** – MD, PhD, Professor, Head of the Chair of Endocrinology, the Faculty of Postgraduate Medical Training of MONIKI, Head of the Department of Therapeutic Endocrinology, MONIKI. **Ilovaiskaya Irena Adol'fovna** – PhD, Assistant Professor, the Course of Diabetology and Particular (Special) Endocrinology, the Faculty of Postgraduate Medical Training, MONIKI; senior scientific worker, Department of Therapeutic Endocrinology, MONIKI.

**Correspondence to:** Titaeva Anastasiya Andreevna – 61/2 Shchepkina ul., 129110 Moscow, Russian Federation. Tel.: +7 (926) 187 90 72. E-mail: atitaeva@inbox.ru

ных концентраций ИРФ-1 на интенсивность процессов апоптоза и пролиферации. Важную роль играет подавление генов-ингибиторов экспрессии ядерного белка Ki-67, отвечающего за митотическое деление клеток, а также усиление синтеза ингибиторов белка p53, удлиняющего пресинаптическую фазу.

Результаты биопсий из новообразований желудочно-кишечного тракта свидетельствуют о преобладании кишечных аденоматозных полипов, а также рака толстой кишки [2]. Однако прицельных исследований в этой области не проводилось, что дает основание исследовать желудочно-кишечный тракт у больных акромегалией для оценки характера и частоты возникновения новообразований у этой группы пациентов.

Цель исследования – выявить характер эндоскопических и морфофункциональных изменений слизистой оболочки желудка и толстой кишки у больных акромегалией, наличие и характер полиповидных образований и степень обсемененности слизистой оболочки желудка *Helicobacter pylori*.

## МАТЕРИАЛ И МЕТОДЫ

Работа основана на анализе результатов исследования 107 пациентов с акромегалией, наблюдавшихся в МОНКИ им. М.Ф. Владимирского в период с 2006 по 2012 г. Все больные находились в отделении терапевтической эндокринологии на стационарном обследовании, в ходе которого была подтверждена акромегалия.

Распределение больных по полу показывает, что в большинстве случаев акромегалией страдают женщины. Мужчин было 32, женщин – 75, соотношение мужчин и женщин – 1:2,2, что не противоречит данным литературы. Распределение по возрастным группам представлено в таблице, из данных которой видно, что наиболее часто акромегалией страдают пациенты в возрасте от 45 до 59 лет.

Всем больным были выполнены фиброэзофагогастродуоденоскопия, морфологическое исследование слизистой оболочки желудка, цитологическое исследование на *Helicobacter pylori* и фиброколоноскопия с биопсией в случае обнаружения патологического образования.

## ОСНОВНЫЕ РЕЗУЛЬТАТЫ

Характер изменений слизистой оболочки желудка при эзофагогастродуоденоскопии представлен на рис. 1. Недостаточность кардии была обнаружена у 41% пациентов, эзофагит 1-й степени – у 25%, эзофагит 2-й степени – у 4%, плоские эрозии желудка – у 13%, «полные» эрозии – у 17%.

По данным морфологического исследования взятых биоптатов, гиперпластические полипы были

## Распределение больных акромегалией по возрасту

Возраст, лет				Всего
15-29	30-44	45-59	60 и старше	
2 (2%)	20 (18,7%)	52 (48,6%)	33 (30,7%)	107

выявлены у 18% больных акромегалией, фовеолярная гиперплазия – у 29%, гиперплазия покровно-ямочного эпителия – у 53% (рис. 2). Распространенность гиперпластических изменений в слизистой оболочке верхних отделов желудочно-кишечного тракта у этих пациентов объясняется повышенным уровнем СТГ, а также высоким уровнем обсемененности *Helicobacter pylori*, что, в свою очередь, можно объяснить приемом данной группой аналогов соматостатина в качестве патогенетического средства лечения акромегалии. Одним из побочных эффектов аналогов соматостатина является снижение секреции соляной кислоты [4], что может служить предрасполагающим фактором для инфицирования и размножения *Helicobacter pylori*. Международное агентство по изучению рака (IARC) Всемирной организации здравоохранения в 1994 г. включило инфекцию *Helicobacter pylori* в группу риска по возникновению рака желудка и отнесло инфекцию к канцерогенам 1-й группы. Хеликобактерный гастрит является только одним из факторов риска развития рака желудка. Он стимулирует апоптоз клеток желудочного эпителия, приводящий к ответной гиперпролиферации эпителия [5], что сходно с действием ИРФ-1 на активно делящиеся клетки. Можно предположить, что у больных акромегалией посредством этих разнонаправленных, но действующих на одно и то же звено (желудочный эпителий) факторов повышается риск возникновения неопластических образований желудка.

При изучении обсемененности *Helicobacter pylori* у больных акромегалией инфекция была выявлена в 81% случаев, из них 1-я степень обсемененности – у 19%, 2-я – у 27%, 3-я – у 28%, 2-3-я – у 7% (рис. 3).

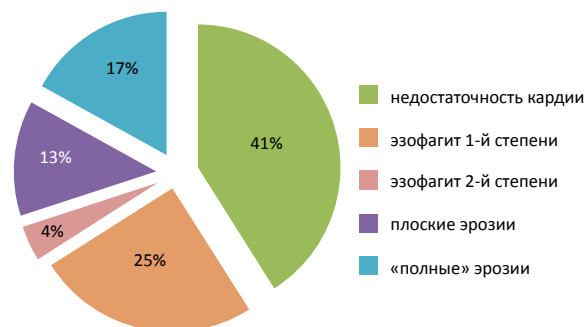


Рис. 1. Характер эндоскопических изменений верхнего отдела пищеварительного тракта

При исследовании толстой кишки долихосигма была выявлена в 27% случаев, полипы толстой кишки – в 38%, сигмоидит – в 12%, дивертикулез – в 19%, колит – в 4% (рис. 4).

Гиперпластический полип толстой кишки был верифицирован у 60% больных акромегалией, тубулярная аденома и гиперпластический полип – у 19%, тубулярная аденома – у 19%, аденокарцинома – у 2% (рис. 5).

Рассмотрим также особенности изменений анатомии и физиологии данной группы больных. Ввиду повышенной выработки СТГ не только меняются размеры конечностей, но и увеличиваются размеры внутренних органов. Что касается желудочно-кишечного тракта – увеличивается в размерах надгортанник, что влечет за собой некоторые технические трудности при проведении эзофагогастродуоденоскопии. Увеличивается длина пищевода. Кардия находится на  $42,6 \pm 0,5$  см от резцов (нормальное положение кардии в общей популяции –  $40,2 \pm 0,2$  см) и в большинстве случаев не смыкается, что служит предрасполагающим фактором для возникновения эзофагитов различной степени тяжести. Закономерно вытягивается и следующий отдел: желудок с переходом в двенадцатиперстную кишку. Соответственно этому в 45% отмечается неполное смыкание или даже зияние привратника, вследствие чего развивается дуоде-

ногастральный рефлюкс с возникновением эрозий в антральном отделе желудка. Что касается толстой кишки, повышенное образование СТГ сказывается на формировании 27% случаев долихосигмы.

Анализируя жалобы больных с акромегалией, можно сказать, что доминирующими жалобами являются изжога (86%) и запоры (78%), что обусловлено вышеназванными изменениями в анатомии внутренних органов данной категории больных.

**ЗАКЛЮЧЕНИЕ**

Сравнительное изучение изменений слизистой оболочки органов пищеварения показало, что при эндоскопических исследованиях патология чаще встречается в верхних отделах пищеварительного тракта. Это может объясняться инфицированностью *Helicobacter pylori* и побочным эффектом аналогов соматостатина у пациентов с акромегалией, что усугубляет жизнедеятельность желудочного эпителия и создает предпосылки для возникновения новообразований у таких больных.

Анализ морфофункциональных изменений слизистой оболочки желудка и толстой кишки при акромегалии выявил, что наиболее часто при данном заболевании встречаются фовеолярная гиперплазия покровно-ямочного эпителия, гиперпластические полипы и тубулярные аденомы, наличие которых является обязательным показанием для

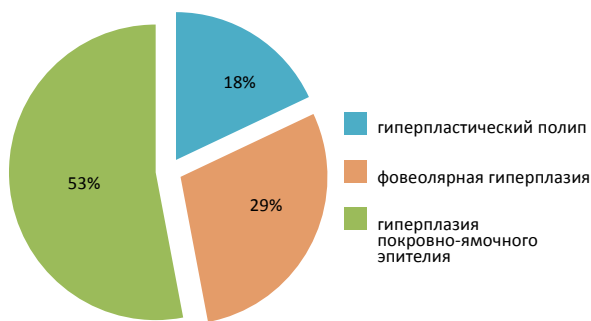


Рис. 2. Морфологические варианты новообразований желудка у пациентов с акромегалией

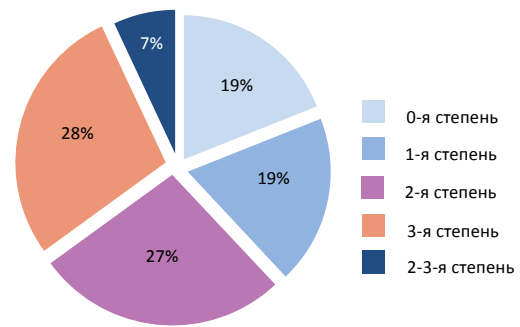


Рис. 3. Данные цитологического исследования слизистой оболочки желудка на наличие и степень обсемененности *Helicobacter pylori*

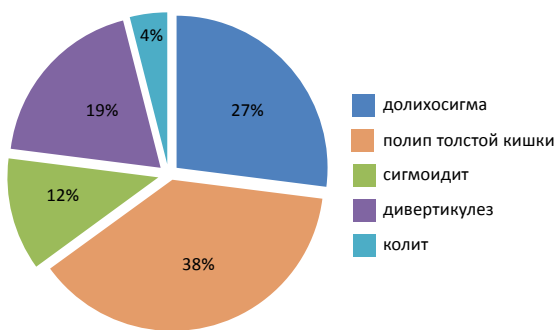


Рис. 4. Характер изменений слизистой толстой кишки при колоноскопии

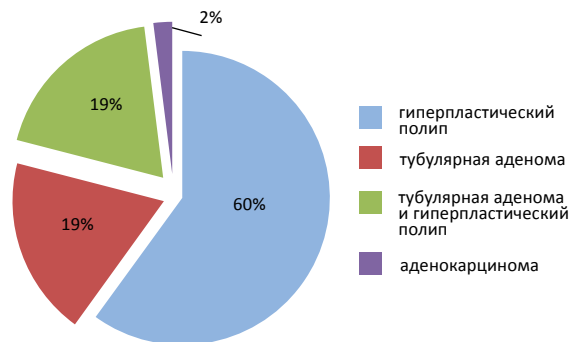


Рис. 5. Морфологические варианты новообразований толстой кишки у пациентов с акромегалией

морфологического исследования слизистой оболочки желудка и толстой кишки у этой группы больных. Наше исследование установило высокую степень обсемененности слизистой оболочки желудка *Helicobacter pylori* у пациентов с акромегалией – 81%. Поэтому исследование на обсемененность должно проводиться в обязательном порядке. При выявлении *Helicobacter pylori* в слизистой оболочке желудка необходимо провести лечение с целью ее эрадикации.

Результаты работы показали, что выполнение эндоскопических исследований с обязательной прицельной биопсией и установление обсемененности *Helicobacter pylori* являются обязательными. При выявлении у пациентов гиперпластических полипов или тубулярной аденомы в желудке или толстой кишке, подтвержденных морфологическим исследованием, необходимо в плановом порядке выполнить их удаление, так как патогенез этого заболевания значительно увеличивает риск малигнизации данных образований.

Вышеназванные факторы являются основанием для обязательного ежегодного эндоскопичес-

кого обследования желудочно-кишечного тракта у больных акромегалией.

#### Литература

1. Молитвослова Н.Н. Акромегалия: особенности клинической картины, осложнений, эффективность различных методов лечения. Международный эндокринологический журнал 2011;(7):33-41. [Molivoslova N.N. Acromegaly: the features of the clinical picture and complications; the efficiency of different therapeutic methods. *Mezhdunarodnyy endokrinologicheskij zhurnal* 2011;(7):33-41 (in Russian)].
2. Молитвослова Н.Н. Акромегалия и гигантизм. В кн.: Марова Е.И., ред. Нейроэндокринология. Клинические очерки. Ярославль: Диа-пресс; 1999. [Molivoslova N.N. Acromegaly and somatomegaly. In: Marova E.I., editor. *Neyroendokrinologiya. Klinicheskie ocherki*. Yaroslavl: Dia-press; 1999 (in Russian)].
3. Вакс В.В. Медикаментозная терапия акромегалии. Проблемы эндокринологии 2005;51(2):38-45. [Vaks V.V. Medicament therapy of acromegaly. *Problemy endokrinologii* 2005; 51(2):38-45 (in Russian)].
4. Лекарственные препараты в России: справочник ВИДАЛЬ. М.: АстраФармСервис; 2010. [Medicines in Russia: Reference book VIDAL'. Moscow: AstraFarmServis; 2010 (in Russian)].
5. Автандилов Г.Г., Купрюшина Н.В. Гистоплоидометрическая диагностика новообразований желудка по биоптатам. М.: Издание РМАПО; 2008. [Avtandilov G.G., Kupryushina N.V. *Histoploidometry diagnostics of gastric neoplasms in biopsy samples*. Moscow: Izdanie RMAPO; 2008 (in Russian)].