

ДИССОЦИАЦИЯ БИОХИМИЧЕСКОГО И ТУМОРСУПРЕССИВНОГО ЭФФЕКТОВ АНАЛОГОВ СОМАТОСТАТИНА

Древаль А.В., Иловайская И.А., Покрамович Ю.Г., Сташук Г.А., Тишенина Р.С.

ГБУЗ МО «Московский областной научно-исследовательский клинический институт им. М.Ф. Владимирского» (МОНИКИ); 129110, г. Москва, ул. Щепкина, 61/2, Российская Федерация

Предиктором уменьшения объема соматотропиномы обычно является нормализация уровней соматотропного гормона (СТГ) и инсулиноподобного ростового фактора 1-го типа (ИРФ-1) на фоне медикаментозного лечения. Однако отмечаются и случаи диссоциации биохимического и туморсупрессивного эффектов. Представляем пациентку, у которой на фоне лечения максимальными дозами аналогов соматостатина (октреотид ЛАР 40 мг) в течение 36 месяцев отмечалось уменьшение уровней СТГ с 34,3 до 3,1 нг/мл и снижение уровней ИРФ-1 с 796 до 415 нг/мл (верхняя граница половозрастной нормы – 262 нг/мл). Несмотря на отсутствие биохимического контроля над акромегалией, на фоне лечения отмечалось прогрессивное снижение объема опухоли на 44-64-73% от исходного объема (на фоне лечения через 12-24-36 месяцев лечения). Данный случай демонстрирует, что в ходе лечения аналогами соматостатина возможно ожидать значительного уменьшения размеров соматотропиномы даже без достижения полного контроля над секрецией СТГ и ИРФ-1.

Ключевые слова: акромегалия, аналоги соматостатина, туморсупрессивный эффект.

DISSOCIATION OF BIOCHEMICAL AND TUMOR-SUPPRESSIVE EFFECTS OF SOMATOSTATIN ANALOGS

Dreval' A.V., Ilovayskaya I.A., Pokramovich Yu.G., Stashuk G.A., Tishenina R.S.

Moscow Regional Research and Clinical Institute (MONIKI); 61/2 Shchepkina ul., Moscow, 129110, Russian Federation

Normalization of the growth hormone and IGF-1 levels during somatostatin analogs treatment usually is a predictor of somatotropinoma volume reduction. However, dissociation of biochemical and tumor-suppressive effects of somatostatin analogs was also noted. We represent the female patient who showed reduction of the GH levels from 34.3 to 3.1 ng/ml and IGF-1 levels from 796 to 415 ng/ml (the gender and age upper normal limit 262 ng/ml) within 36 months treatment with maximum doses of somatostatin analogs (octreotide LAR 40 mg). Despite the lack of biochemical control of acromegaly, progressive decrease of tumor volume by 44 – 64 – 73% from initial volume (during 12 – 24 – 36 months of treatment) was noted. This case shows that it is possible to expect considerable reduction of somatotropinoma volume during treatment with somatostatin analogs even without achievement of complete control over GH and IGF-1 secretion.

Key words: acromegaly, somatostatin analogs, tumor-suppressive effect.

Соматотропинома – аденома гипофиза, продуцирующая соматотропный гормон (СТГ), – наиболее частая причина акромегалии, тяжелого нейроэндокринного заболевания. Акромегалия характеризуется прогрессирующим нефизиологическим увеличением клеточной массы организма – диспропорциональным периостальным ростом костей скелета, увеличением объема мягких тканей и внутренних органов, а также быстрым развитием сочетанных системных и обменных нарушений, существенно снижающих качество жизни пациентов и вызывающих их раннюю инвалидизацию и преждевременную смерть [1, 2, 3]. Гиперсекреция СТГ приводит к повышенной продукции инсулиноподобного ростового фактора 1-го типа (ИРФ-1), биологические эффекты которого обуславливают многие клинические проявления акромегалии.

Целями лечения акромегалии являются уменьшение размеров соматотропиномы и контроль над уровнями СТГ и ИРФ-1 (уровень СТГ должен быть ниже 2,5 нг/мл, а ИРФ-1 – соответствовать референсным значениям для пола и возраста пациента) [2]. В качестве первой линии терапии обычно выбирают оперативное удаление опухоли гипофиза или медикаментозное лечение аналогами соматостатина [1, 2]. На фоне первичной медикаментозной терапии депонированными формами аналогов соматостатина снижение уровня СТГ менее 2,5 нг/мл и нормализация концентрации ИРФ-1 отмечается у 45-66% больных [4]. Значимое уменьшение размеров соматотропиномы ($\geq 25\%$ от исходного) наблюдается примерно у 50% пациентов, причем обычно нормализация уровней СТГ и ИРФ-1 на фоне медикаментозного лечения явля-

Результаты орального глюкозотолерантного теста

Показатели	Время, прошедшее после приема глюкозы, мин				
	0	30	60	90	120
СТГ, нг/мл	34,8	21,7	10,1	9,0	11,3
Гликемия, ммоль/л	5,9	-	-	-	8,0

ется предиктором уменьшения объема опухоли гипофиза [4, 5]. Однако отмечаются и случаи диссоциации биохимического и туморсупрессивного эффектов.

Представляем клинический случай уменьшения объема соматотропиномы на фоне лечения аналогами соматостатина в отсутствие биохимического контроля над акромегалией.

Пациентка В., 52 лет, жительница Московской области, впервые обратилась к эндокринологу в возрасте 30 лет по поводу увеличения щитовидной железы. Был поставлен диагноз диффузно-узловой эутиреоидного зоба, проведена левосторонняя гемиструмэктомия с резекцией нижнего полюса правой доли. Данные гистологического исследования: макро-микрофолликулярный коллоидный зоб, множественные кисты с фиброзными стенками. Наблюдалась у эндокринолога по месту жительства. В возрасте 31 года пациентку стали беспокоить сильные головные боли, изменение внешности: увеличение размеров губ, скул, носа, отечность лица; увеличились размеры кистей рук и стоп. По этому поводу к врачам не обращалась, не обследовалась.

В 45 лет при очередном осмотре эндокринолог по месту жительства заподозрила акромегалию. По данным краниографии: турецкое седло увеличено в размерах. Дальнейшее обследование показало: СТГ – 34,8 нг/мл (референсные значения 0,16-13,0 нг/мл), ИРФ-1 – 790 нг/мл (референсные значения 101-267 нг/мл). Для верификации диагноза акромегалии пациентке проведен оральный глюкозотолерантный тест с исследованием уровня СТГ через 30, 60, 90 и 120 минут после приема 75 г

глюкозы. Кроме того, учитывая высокую частоту нарушений углеводного обмена при патологической гиперсекреции СТГ, в ходе теста исследованы и показатели углеводного обмена. По результатам теста подтверждены активная акромегалия и нарушение толерантности к глюкозе (см. таблицу).

Выполнена магнитно-резонансная томография головного мозга: эндо-, инфра-, супра-, латероселлярная макроаденома гипофиза 20×26×31 мм (рис. 1).

Учитывая значительные размеры опухоли, проведено дополнительное гормональное обследование для исключения гипопитуитаризма. В крови: пролактин – 197 мкЕд/мл (референсные значения 180-500 мкЕд/мл), тиреотропный гормон – 0,84 мкЕд/мл (референсные значения 0,2-4,0 мкЕд/мл), Т₄ свободный – 12,3 пмоль/л (референсные значения 11-22 пмоль/л), лютеинизирующий гормон – 2,3 Е/л (референсные значения 2,4-9,0 Е/л), фолликулостимулирующий гормон – 3,1 Е/л (референсные значения 1-6 Е/л). В моче: суточная экскреция свободного кортизола – 112/132 нмоль/л (референсные значения 80-240 нмоль/л). Гипопитуитаризм был исключен.

По данным периметрии: нарушения полей зрения нет. Ультразвуковое исследование (УЗИ) щитовидной железы: множественные узлы культуры правой доли.

По данным обследования, пациентке поставлен окончательный клинический диагноз: акромегалия, активная фаза, средней степени тяжести. Супра-, инфра-, латероселлярная макроаденома гипофиза (соматотропинома). Рецидив узлового нетоксического зоба 1-й степени¹. Нарушение толерантности к глюкозе.

¹По классификации Всемирной организации здравоохранения.

Древалъ Александр Васильевич – д-р мед. наук, профессор, руководитель отделения терапевтической эндокринологии МОНКИ. **Иловайская Ирэна Адольфовна** – канд. мед. наук, доцент, ст. науч. сотр. отделения терапевтической эндокринологии МОНКИ. **Покрамович Юлия Геннадьевна** – врач отделения терапевтической эндокринологии МОНКИ. **Стасук Галина Александровна** – д-р мед. наук, гл. науч. сотр. отделения лучевой диагностики МОНКИ. **Тишенина Раиса Степановна** – д-р мед. наук, профессор, руководитель биохимической и гормональной лаборатории МОНКИ.

Для корреспонденции: Иловайская Ирэна Адольфовна – 129110, г. Москва, ул. Щепкина, 61/2, корпус 9, Российская Федерация. Тел.: +7 (916) 677 26 45. E-mail: irena.ilov@yandex.ru

Dreval' Aleksandr Vasil'evich – MD, PhD, Professor, Head of the Department of Therapeutic Endocrinology, MONIKI. **Ilovayskaya Irena Adol'fovna** – PhD, Assistant Professor, senior scientific worker, Department of Therapeutic Endocrinology, MONIKI. **Pokramovich Yuliya Gennad'evna** – physician, Department of Therapeutic Endocrinology, MONIKI. **Stasuk Galina Aleksandrovna** – MD, PhD, chief scientific worker, Department of X-ray Diagnostics, MONIKI. **Tishenina Raisa Stepanovna** – MD, PhD, Professor, Head of the Chemical and Hormonal Laboratory, MONIKI.

Correspondence to: Ilovayskaya Irena Adol'fovna – 61/2 Shchepkina ul., s. 9, Moscow, 129110, Russian Federation. Tel.: +7 (916) 677 26 45. E-mail: irena.ilov@yandex.ru

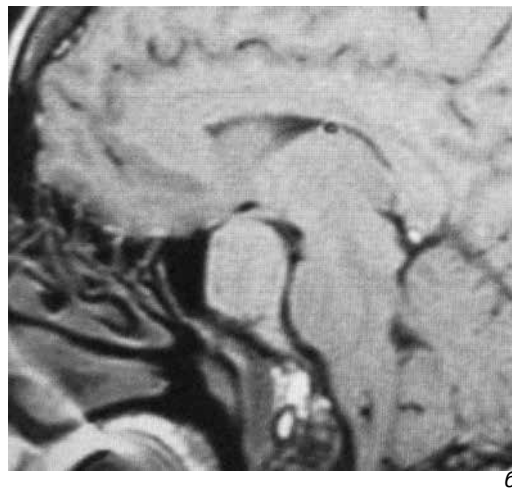
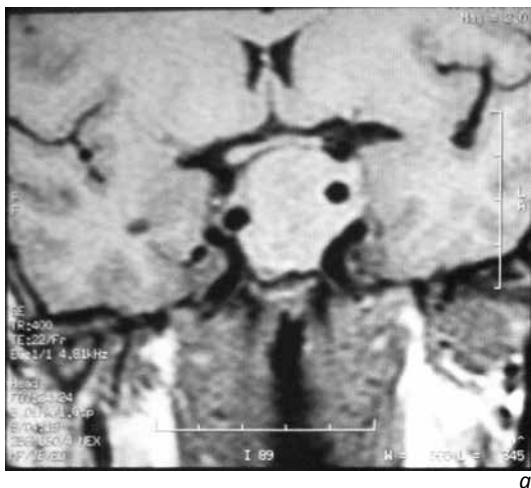

Рис. 1. МРТ головного мозга пациентки В. в момент диагностики акромегалии: макроаденома гипофиза с супра-, инфра- и латероселлярным распространением: а – фронтальный срез, б – сагиттальный срез

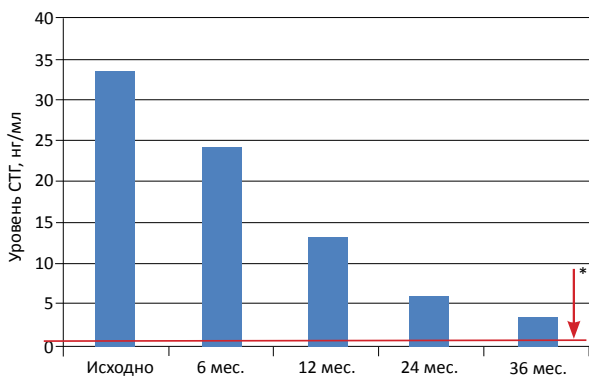


Рис. 2. Уровень СТГ пациентки В. на фоне лечения аналогами соматостатина; *верхняя граница целевых значений

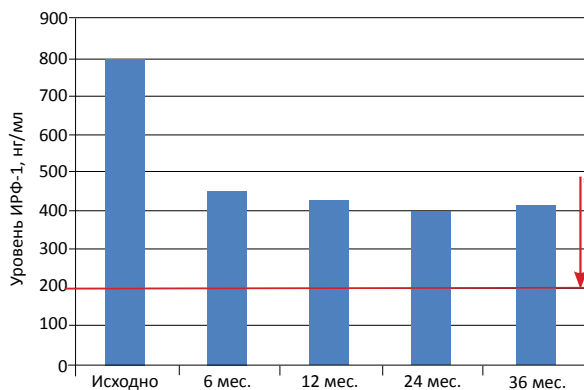


Рис. 3. Уровень ИРФ-1 пациентки В. на фоне лечения аналогами соматостатина; * верхняя граница референсных значений

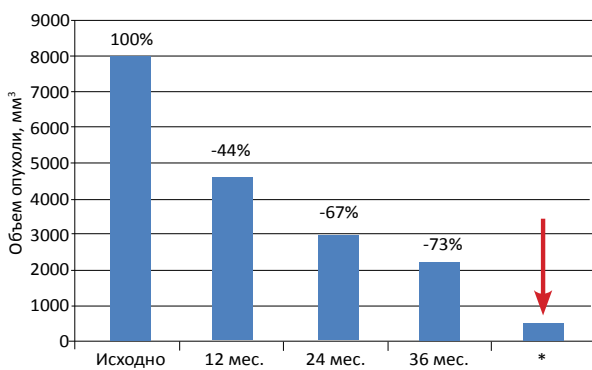


Рис. 4. Динамика объема опухоли у пациентки В. на фоне лечения аналогами соматостатина; для сравнения: * средний объем гипофиза здорового человека

От предложенного нейрохирургического удаления соматотропиномы пациентка отказалась, в связи с чем было назначено лечение аналогами соматостатина длительного действия: Сандостатин ЛАР в стартовой дозе 20 мг, титра-

ция дозы – на основании уровней СТГ и ИРФ-1 с ее увеличением до 40 мг 1 раз в 28 дней. На фоне лечения было отмечено значительное клиническое улучшение: уменьшение потливости, головных болей, улучшение общего самочувствия. Уровни СТГ и ИРФ-1 существенно снизились (рис. 2, 3), однако за время лечения не было достигнуто «биохимического» контроля над заболеванием по критериям Международного консенсуса по диагностике и лечению акромегалии [2, 3]. Тем не менее в ходе лечения аналогами соматостатина наблюдалось существенное уменьшение размеров соматотропиномы (рис. 4, 5), сопровождавшееся регрессом клинических симптомов. Учитывая размеры и экстраселлярный характер распространения соматотропиномы в момент диагностики акромегалии, шанс радикального удаления опухоли составлял не более 33% [6], однако через 36 месяцев медикаментозной терапии аналогами соматостатина остаточ-

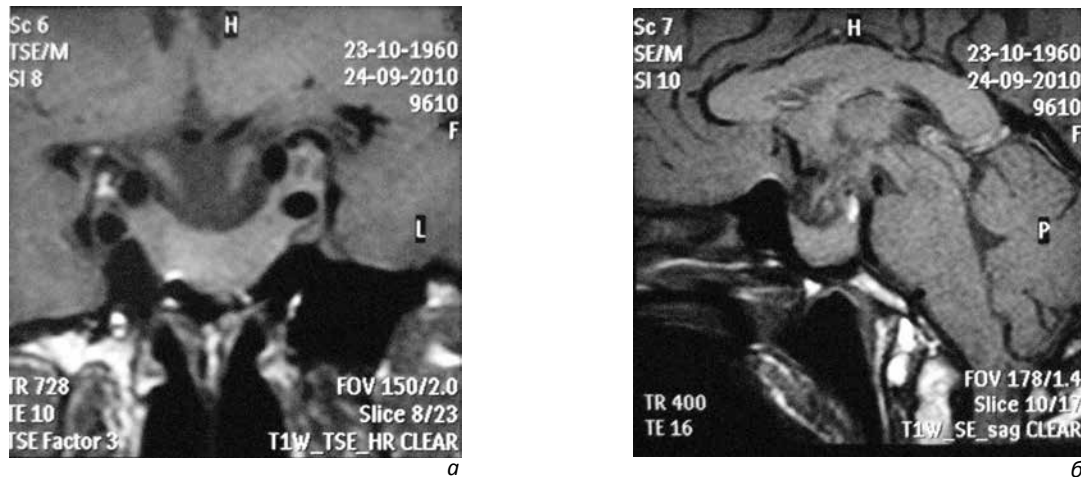


Рис. 5. МРТ головного мозга пациентки В. через 36 месяцев лечения аналогами соматостатина: существенное уменьшение размеров опухоли (остался эндоселлярный компонент): а – фронтальный срез, б – сагиттальный срез

ная ткань опухоли локализовалась только эндоселлярно, и шансы радикального удаления соматотропиномы повысились до 74-75% [6]. В итоге пациентка была успешно прооперирована, после чего уровень ИРФ-1 нормализовался, «надир» уровня СТГ в ходе теста с нагрузкой глюкозой был менее 1 нг/мл.

Данный случай демонстрирует, что в ходе лечения аналогами соматостатина возможно ожидать значительного уменьшения размеров соматотропиномы даже без достижения полного контроля над секрецией СТГ и ИРФ-1.

Литература

1. Пронин ВС, Молитвослова НН. Акремегалия. Этиология, патогенез, клиника, диагностика, лечение. М.; 2009. (Pronin VS, Molitvoslova NN. Acromegaly: etiology, pathogenesis, clinical features, diagnosis, treatment. Moscow; 2009. Russian).
2. Cook DM, Ezzat S, Katznelson L, Kleinberg DL, Laws ER Jr, Nippoldt TB, Swearingen B, Vance ML; AACE Acromegaly Guidelines Task Force. AACE Medical Guidelines for Clinical Practice for the diagnosis and treatment of acromegaly. *Endocr Pract.* 2004;10(3):213-25.
3. Melmed S, Colao A, Barkan A, Molitch M, Grossman AB, Kleinberg D, Clemmons D, Chanson P, Laws E, Schlechte J, Vance ML, Ho K, Giustina A; Acromegaly Consensus Group. Guidelines for acromegaly management: an update. *J Clin Endocrinol Metab.* 2009;94(5):1509-17.
4. Bevan JS. Clinical review: The antitumoral effects of somatostatin analog therapy in acromegaly. *J Clin Endocrinol Metab.* 2005;90(3):1856-63.
5. Colao A, Auricemma RS, Galdiero M, Lombardi G, Pivonello R. Effects of initial therapy for five years with somatostatin analogs for acromegaly on growth hormone and insulin-like growth factor-I levels, tumor shrinkage, and cardiovascular disease: a prospective study. *J Clin Endocrinol Metab.* 2009;94(10):3746-56.
6. Nomikos P, Buchfelder M, Fahlbusch R. The outcome of surgery in 668 patients with acromegaly using current criteria of biochemical 'cure'. *Eur J Endocrinol.* 2005;152(3):379-87.