



Иммунологические аспекты эндометриозной болезни

Слободянюк Б.А. • Попов А.А. • Чантурия Т.З. • Мананникова Т.Н. • Мачанските О.В. • Федоров А.А. • Будыкина Т.С.

Слободянюк Борис Александрович – канд. мед. наук, науч. сотр. отделения эндоскопической хирургии¹

Попов Александр Анатольевич – д-р мед. наук, профессор, руководитель отделения эндоскопической хирургии¹

Чантурия Теона Зурабовна – аспирант¹

✉ 101000, г. Москва, ул. Покровка, 22а, Российская Федерация.
Тел.: +7 (916) 563 32 33.
E-mail: dr-teona@mail.ru

Мананникова Татьяна Николаевна – канд. мед. наук, ст. науч. сотр. отделения эндоскопической хирургии¹

Мачанските Ольга Витовтовна – канд. мед. наук, науч. сотр. отделения эндоскопической хирургии¹

Федоров Антон Андреевич – канд. мед. наук, науч. сотр. отделения эндоскопической хирургии¹

Будыкина Татьяна Сергеевна – д-р мед. наук, руководитель клинико-диагностической лаборатории¹

Актуальность. Иммунологические процессы с участием макрофагов, возможно, играют ключевую роль в развитии и прогрессировании наружного генитального эндометриоза.

Цель – исследовать содержание MCP-1, RANTES и С-реактивного белка и выявить корреляционные взаимоотношения с выраженностью эндометриоза.

Материал и методы. Обследованы 72 пациентки – 26 здоровых и 46 с эндометриозом. Пациентки были разделены на группы: 17 с поверхностным эндометриозом, 18 с эндометриомами и 11 с инфильтративным эндометриозом. Всем произведена лапароскопия в 1-ю фазу менструального цикла и определены уровни MCP-1, RANTES и С-реактивного белка методом

иммуноферментного анализа в крови и перитонеальной жидкости.

Результаты. Выявлена положительная корреляция сывороточного MCP-1 ($p=0,03$) и С-реактивного белка ($p=0,45$) с выраженностью эндометриозной болезни, что может свидетельствовать о дефективной функции перитонеальных макрофагов при распространенных формах эндометриоза.

Заключение. Показатели уровня MCP-1 и С-реактивного белка в периферической крови могут быть использованы в качестве маркера активности эндометриоза.

Ключевые слова: эндометриоз, хемокины, перитонеальная жидкость, периферическая кровь, макрофаги, моноциты.

¹ ГБУЗ МО «Московский областной научно-исследовательский институт акушерства и гинекологии»; 101000, г. Москва, ул. Покровка, 22а, Российская Федерация

Эндометриоз относится к числу наиболее распространенных гинекологических заболеваний. Он сопровождается нарушением менструальной и репродуктивной функции, стойким болевым синдромом, снижением трудоспособности [1, 2]. Среди женщин репродуктивного возраста частота встречаемости эндометриоза составляет от 5 до 15% [1]. При этом у женщин с бесплодием неясной этиологии он диагностируется в 40–60% случаев [3, 4]. В последние годы отмечен значительный рост заболеваемости эндометриозом [1].

Сегодня эндометриоз рассматривается как патологический процесс, при котором в миометрии,

других органах половой системы или вне ее возникают включения (очаги), по морфологическим и функциональным свойствам подобные эндометрию. В эндометриозной ткани происходят циклические изменения, соответствующие фазам менструального цикла. Согласно одной из распространенных теорий патогенеза этого заболевания, оно является следствием заброса менструальной крови с частичками слизистой матки через маточные трубы в брюшную полость во время менструации [5]. Хотя ретроградная менструация – обычное явление у всех женщин с проходимыми трубами, только у немногих из них эндометрий может имплантироваться в брюшную полость [5, 6, 7, 8].

Иммунологическая дисфункция, наблюдаемая у женщин с эндометриозом, может быть как его причиной, так и следствием [9, 10]. Эндометриоз считается одним из этиологических факторов бесплодия. При эндометриозе наблюдается непроходимость маточных труб, связанная со спаечным процессом в малом тазу. Кроме того, провоспалительные цитокины, образованные макрофагами и эндометрием, активизируют и другие факторы, отрицательно влияющие на подвижность сперматозоидов и на способность к зачатию [5, 8, 11].

Известно, что хемокины (хемотаксические цитокины) участвуют в развитии и прогрессии эндометриоза путем регулирования функции лейкоцитов. Особое место здесь занимают два представителя семейства β -хемокинов: моноцитарный хемоаттрактантный белок-1 (MCP-1) и хемокин, экспрессируемый и секретируемый Т-клетками при активации (RANTES). MCP-1, который наряду с активацией моноцитов и макрофагов взаимодействует с Т-лимфоцитами, естественными киллерами и тучными клетками, был обнаружен в клетках эндометрия, причем при эндометриозе его экспрессия становится бесконтрольной [5, 12]. Хемокин RANTES играет важную роль в иммунном воспалительном ответе, способствуя привлечению лейкоцитов из кровотока и изменению их функции. Он является сильным хемоаттрактантом для различного типа клеток, включая моноциты, Т-лимфоциты, эозинофилы и базофилы. RANTES также синтезируется в стромальных клетках нормального эндометрия. У женщин с эндометриозом хемокин RANTES в 70% случаев вызывал миграцию моноцитов в перитонеальную жидкость из кровяного русла [5]. Наличие связи между хемокинами MCP-1 и RANTES и возникновением эндометриоза было выявлено рядом исследователей [13, 14, 15].

Большое значение при воспалении, некрозе, защите от чужеродных агентов и, что существенно, при аутоиммунных процессах имеет С-реактивный белок (СРБ). Этот многофункциональный белок считается одним из самых чувствительных и ранних индикаторов воспаления, вызванного бактериальными инфекциями и иммунопатологическими заболеваниями, в том числе при эндометриозе [16, 17].

Целью нашей работы было определение уровней MCP-1, RANTES и СРБ в перитонеальной жидкости и периферической крови, а также выявление связи этих уровней с возникновением эндометриоза и его разными формами.

Материал и методы

В эндоскопическом отделении МОНИИАГ обследованы 72 женщины, обратившиеся по поводу гинекологической патологии или бесплодия. Всем пациенткам в 1-ю фазу менструального цикла проведена лапароскопия. По результатам обследования были сформированы 2 группы: в 1-ю – контрольную – включены 26 женщин без признаков эндометриозной болезни, во 2-ю – 46 пациенток с диагнозом наружного генитального эндометриоза, подтвержденного гистологически. Для верификации формы эндометриоза использовались критерии С. Charpon. Согласно этим критериям, в частности, глубокий инфильтративный эндометриоз определяется как форма, при которой глубина инвазии превышает 5 мм и обнаруживается вовлечение гладких мышечных волокон смежных органов [18]. Пациентки 2-й группы составили 3 подгруппы: 2а (n=17) – с поверхностными формами наружного генитального эндометриоза, 2б (n=18) – с эндометриозными кистами и 2в (n=11) – с глубоким инфильтративным эндометриозом.

Забор перитонеальной жидкости осуществлялся стерильным шприцем из малого таза на начальном этапе лапароскопии. Периферическую кровь получали в асептических условиях из локтевой вены в пробирки, содержавшие 0,5 мл раствора гепарина в среде 199 (25 ЕД гепарина на 1 мл крови). Жидкость и кровь центрифугировали со скоростью 1700 об/мин в течение 5–7 минут и до проведения анализа замораживали при температуре -30°C . Уровень хемокинов в перитонеальной жидкости и периферической крови определяли с помощью иммуноферментного анализа, используя иммуноферментный анализатор Sunrise фирмы Tecan (Австрия) и наборы Human MCP-1 (eBioscience/Affymetrix, Австрия) и Human RANTES (RayBiotech, США); при определении СРБ использовали набор реагентов Olympus System CRP (Latex, Франция).

Статистический анализ проводили при помощи пакета программ Statistica 6.0. При оценке результатов применяли непараметрические статистические методы: U-критерий Манна – Уитни, критерий Колмогорова – Смирнова, точный критерий Фишера.

Результаты

Клиническая характеристика обследованных представлена в табл. 1. Анализ жалоб пациенток позволил выявить следующие закономерности. Дисменорею регистрировали у подавляющего



Таблица 1. Клиническая характеристика обследованных

Показатель	1-я группа	2-я группа			p
		2а	2б	2в	
Возраст, годы [†]	29,64 ± 4,134	30,63 ± 5,427	27 ± 4,153	34 ± 2,264	< 0,1
Рост, м [†]	1,66 ± 0,0634	1,67 ± 0,062	1,68 ± 0,94	1,69 ± 0,622	< 0,1
Индекс массы тела [†]	23,59 ± 1,98	20,26 ± 2,194	21 ± 1,64	21,56 ± 1,134	< 0,1
Менархе, годы [†]	13,05 ± 1,64	13,19 ± 1,974	12 ± 1,322	12,82 ± 0,987	< 0,1
Нециклические боли в области таза, ВАШ [†]	1,14 ± 0,37	1 ± 2,28	3,35 ± 4,23*	3,82 ± 4,19*	0,001*
Дисменорея, n (%)	2 (8,3)	1 (5,8)	2 (11)	9 (81)*	0,025*
Дисменорея, ВАШ [†]	0	1,69 ± 0,85	3,24 ± 2,44*	6,36 ± 2,16*	0,001*
Диспареуния, n (%)	0	2 (11,7)	5 (27,7)*	6 (54,5)*	0,025*
Диспареуния, ВАШ [†]	0	2,06 ± 1,01	3,81 ± 2,34	4,91 ± 3,23	0,001*
Боли при овуляции, n (%)	0	1 (5,8)	2 (11)*	2 (18)*	0,04
Бесплодие, n (%)					
первичное	20 (83)	10 (58,8)	10 (55,5)	5 (20,8)	< 0,1
вторичное	2 (8,3)	4 (23,5)	1 (5,5)	2 (18)	< 0,1
Симптомы со стороны ЖКТ, n (%)	1 (4)	0 (0)	1 (5)	5 (45)	< 0,1
Ректоррагия, n (%)	0	0	0	1 (9)	< 0,1
Симптомы со стороны мочевыводящей системы, n (%)	0	0	4 (22)	5 (45)	< 0,1
Гематурия, n (%)	0	0	0	1 (9)	< 0,1

ВАШ – 10-балльная визуальная аналоговая шкала, ЖКТ – желудочно-кишечный тракт

[†] Данные представлены как средние значения (M) и стандартное отклонение (± σ)

* Статистически значимые различия при сравнении с контрольной группой

большинства (81%, $p = 0,025$) больных с глубоким инфильтративным эндометриозом. При оценке болевого синдрома по 10-балльной визуальной аналоговой шкале установлено, что пациентки с эндометриозом испытывают более сильные боли, связанные с менструацией, чем женщины из контрольной группы ($p = 0,001$).

У больных из 2б и 2в подгрупп чаще по сравнению с контролем выявлялась диспареуния ($p = 0,025$), причем пациентки с глубоким инфильтративным эндометриозом испытывали боли при коитусе в 2 раза чаще, чем больные с эндометриодными кистами (54,5 и 27,7% соответственно). При более глубоких формах эндометриоза нециклические боли в области таза ($p = 0,001$) и боли при овуляции ($p = 0,04$) более выражены, чем в контроле. Частота бесплодия была выше в контрольной группе. Это связано

с тем, что в группу контроля часто включались женщины, направленные на диагностическую лапароскопию по поводу бесплодия.

Жалобы на симптомы со стороны желудочно-кишечного тракта во время менструации (диарея, запор, проктит, резкая боль в прямой кишке, тенезмы) и со стороны мочевыводящей системы (гематурия, боль при мочеиспускании) преобладали в группе пациенток с инфильтративным эндометриозом и с эндометриодными кистами. При этом мочевые симптомы были выражены только при тотальном поражении стенок мочевого пузыря.

Как видно из данных табл. 2, у пациенток с наружным генитальным эндометриозом по сравнению с больными без эндометриоза статистически значимое ($p = 0,02$) повышение зарегистрировано только в отношении уровня МСР-1



Таблица 2. Содержание МСР-1, RANTES и СРБ в периферической крови и перитонеальной жидкости у больных наружным генитальным эндометриозом в сравнении с контролем

Белки	1-я группа (n=26)	2-я группа (n=46)	p
МСР-1 ПК, пг/мл	481 ± 219	624 ± 272	0,02*
МСР-1 ПЖ, пг/мл	1217 ± 839	1330 ± 869	0,6
RANTES ПК, пг/мл	22217 ± 2148	29536 ± 1930	0,14
RANTES ПЖ, пг/мл	1824 ± 1187	1364 ± 854	0,34
СРБ ПК, мг/л	2,12 ± 1,35	5,61 ± 3,2	0,28
СРБ ПЖ, мг/л	0,69 ± 0,32	0,61 ± 0,33	0,24

ПК – периферическая кровь, ПЖ – перитонеальная жидкость, СРБ – С-реактивный белок

Данные представлены как средние значения (M) и стандартное отклонение (± σ)

* Статистически значимые различия

в периферической крови. Причем это произошло исключительно за счет подгруппы 2в (больные с глубоким инфильтративным эндометриозом, $p=0,03$) (рис. 1). У больных эндометриозом отмечено также повышение содержания RANTES и СРБ в периферической крови по сравнению с контролем, но разница не достигла уровня статистической значимости ($p=0,14$ и $p=0,28$ соответственно).

Анализ уровней белков по подгруппам показал, что у больных с эндометриоидными кистами уровень МСР-1 в перитонеальной жидкости значительно превышает аналогичный показатель у пациенток из остальных групп ($p=0,24$), а у женщин с легкой формой заболевания значение этого

показателя приближено к таковому контрольной группы. В целом у пациенток с эндометриозом содержание МСР-1 в перитонеальной жидкости выше, чем в контроле, хотя и статистически незначимо ($p=0,6$). Этим, предположительно, можно объяснить имплантацию эндометриальных клеток в брюшную полость и прогрессирование болезни. Однако для проверки гипотезы о том, может ли уровень МСР-1 служить маркером тяжести или усугубления болезни, необходимо провести дополнительные исследования.

Что касается значений RANTES и СРБ в перитонеальной жидкости, межгрупповых различий по этим показателям не выявлено (рис. 2, 3). В периферической крови обнаружено повышение уровней RANTES по сравнению с контролем у пациенток с поверхностным и глубоким инфильтративным эндометриозом ($p=0,23$ и $p=0,11$ соответственно), а также уровней СРБ у пациенток с эндометриоидными кистами и глубоким инфильтративным эндометриозом ($p=0,09$ и $p=0,045$ соответственно).

Обсуждение

В основе сегодняшнего понимания патогенеза эндометриоза лежит восприятие его как перитонеального воспалительного процесса. Предполагается, что во время менструаций при эндометриозе в брюшной полости возникает воспалительная реакция. Возможной причиной попадания клеток эндометрия в брюшную полость служит ретроградная менструация. Факторы, приводящие к адгезии и росту этих клеток, мало изучены [13, 19, 20].

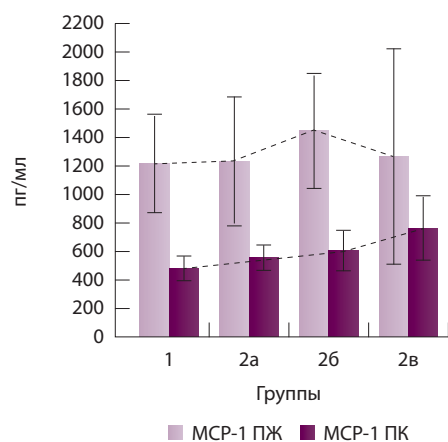


Рис. 1. Содержание МСР-1 в перитонеальной жидкости (ПЖ) и периферической крови (ПК) у больных наружным генитальным эндометриозом в зависимости от стадии болезни в сравнении с контролем

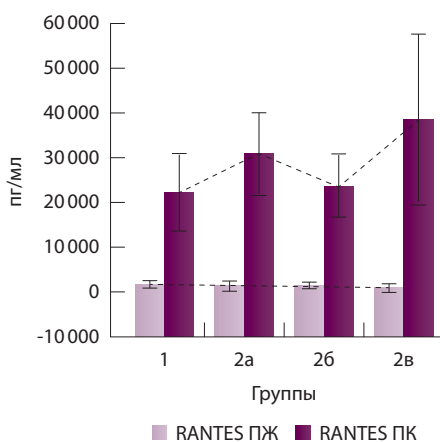


Рис. 2. Содержание RANTES в перитонеальной жидкости (ПЖ) и периферической крови (ПК) у больных наружным генитальным эндометриозом в зависимости от стадии болезни в сравнении с контролем

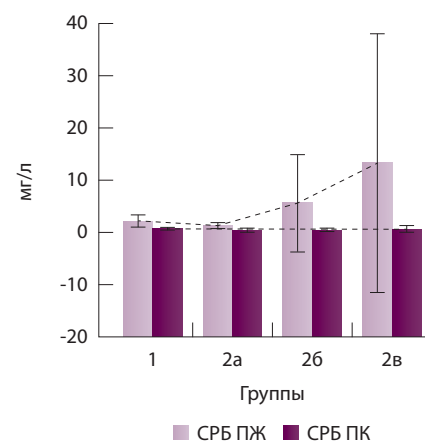


Рис. 3. Уровень С-реактивного белка (СРБ) в перитонеальной жидкости (ПЖ) и периферической крови (ПК) у больных наружным генитальным эндометриозом в зависимости от стадии болезни в сравнении с контролем



Считается, что у здоровых женщин клетки и строма эндометрия, достигающие брюшной полости, эффективно удаляются перитонеальными макрофагами. У женщин, страдающих эндометриозом, перитонеальные макрофаги хуже прикрепляются в брюшной полости и неэффективно уничтожают клетки эндометрия, за счет чего происходит персистенция и прогрессирование эндометриоза [9]. Описанный механизм предполагает в качестве центрального фактора патогенеза эндометриоза активность перитонеальных макрофагов. Эти макрофаги дифференцируются из мигрировавших в брюшную полость моноцитов [13]. У здоровых женщин они, как правило, малочисленны и находятся в состоянии покоя, но могут активно притягиваться хемокинами в зону воспаления. В момент активации макрофаги секретируют каскад цитокинов, которые усиливают локальное воспаление [18, 21]. Существует гипотеза о том, что у больных эндометриозом моноциты из кровяного русла мигрируют в брюшную полость в связи с местной секрецией хемокинов.

В нашем исследовании установлено, что у пациенток с эндометриозом в отличие от здоровых перитонеальная жидкость обладает высокой ангиогенной активностью. Это подтверждается данными литературы. Так, A. Arici и соавт. выявили в образцах перитонеальной жидкости здоровых женщин снижение уровня MCP-1 по сравнению с больными эндометриозом [13]. Авторы наблюдали ту же тенденцию, что и мы: при легкой форме заболевания значение MCP-1 в перитонеальной жидкости приближено к уровню контрольной группы, а самые высокие значения зарегистрированы у пациенток с эндометриоидными кистами. В то же время уровень MCP-1 периферической крови четко коррелирует с распространенностью процесса.

Ряд исследователей отметили наличие различий показателей хемокина RANTES в перитонеальной жидкости у больных легкой и тяжелой формами эндометриоза [14, 22]. В нашей работе таких закономерностей не обнаружено. Тем не менее мы наблюдали повышенный уровень RANTES в периферической крови по сравнению с контролем ($p=0,14$), при этом самые высокие значения регистрировались в подгруппах 2а и 2в. Нам также не удалось выявить положительную корреляцию

между уровнем RANTES и стадией заболевания. Мы пытались проанализировать соотношение RANTES и MCP-1, но оказалось, что группы не различались в зависимости от значений этого коэффициента.

Выявленное в нашей работе статистически значимое повышение содержания СРБ в периферической крови у больных с тяжелыми формами эндометриоза (особенно в группе с глубоким инфилтративным эндометриозом) может указывать на выраженность воспалительного процесса в брюшной полости. Предположительно, СРБ можно использовать как маркер активности эндометриоза, однако эта гипотеза нуждается в проверке.

Заключение

Результаты нашего исследования свидетельствуют о том, что изменения в иммунной системе при наружном генитальном эндометриозе характеризуются увеличением уровня провоспалительных хемокинов. Как показано в работе N. Santanam и соавт., при эндометриозе нарушаются процессы прикрепления моноцитов к элементам внеклеточного матрикса; как следствие, они не могут выполнять функции удаления чужеродных объектов (клетки-старьевщики, или скавенджеры) [9]. Логично предположить: в связи с этим происходит увеличение синтеза хемокинов для привлечения новых моноцитов и прогрессирование заболевания. В нашей работе у женщин с эндометриозом уровни MCP-1 и СРБ в периферической крови были статистически значимо повышены по сравнению с показателями контрольной группы. При этом получена прямая корреляция уровней данных белков и тяжести заболевания (максимальные концентрации при инфилтративных формах эндометриоза), что также может служить маркером тяжести при прогрессировании эндометриоза. Полученные данные могут косвенно указывать на количество и адекватность функционирования перитонеальных макрофагов, которые влияют на воспалительный ответ и играют важную роль в развитии и прогрессировании наружного генитального эндометриоза. Дальнейшие исследования будут направлены на уточнение иммунных механизмов в патогенезе эндометриоза. ©

Литература (References)

1. Адамян ЛВ, Кулаков ВИ, Андреева ЕН. Эндометриозы: Руководство для врачей. М.: Медицина; 2006. 411 с.

(Adamyan LV, Kulakov VI, Andreeva EN. Endometrioses: a guidebook for physicians. Moscow: Meditsina; 2006. 411 p. Russian).

2. Кудрина ЕА, Станоевич ИВ, Коган ЕА. Комплексная терапия больных наружным генитальным эндометриозом. В: Новые



технологии в диагностике и лечении гинекологических заболеваний. Материалы XXIII международного конгресса с курсом эндоскопии. Москва, 7–10 июня 2010 г. М.; 2010. с.159.
(Kudrina EA, Stanoevich IV, Kogan EA. Complex therapy of patients with external genital endometriosis. In: New technologies in diagnostics and treatment of gynecological disorders. Abstracts of XXIII International Congress with a Course on Endoscopy. 2010 Jun 7–10; Moscow, Russia. Moscow; 2010. p. 159. Russian).

- Ozkan S, Murk W, Arici A. Endometriosis and infertility: epidemiology and evidence-based treatments. *Ann NY Acad Sci.* 2008;1127:92–100.
- Rogers PA, D'Hooghe TM, Fazleabas A, Gargett CE, Giudice LC, Montgomery GW, Rombouts L, Salamonsen LA, Zondervan KT. Priorities for endometriosis research: recommendations from an international consensus workshop. *Reprod Sci.* 2009;16(4):335–46.
- Sampson JA. Peritoneal endometriosis is due to the menstrual dissemination of endometrial tissue into the peritoneal cavity. *Am J Obstet Gynecol.* 1927;14:422–69.
- Berkkanoglu M, Arici A. Immunology and endometriosis. *Am J Reprod Immunol.* 2003;50(1): 48–59.
- Nishida M, Nasu K, Narahara H. Role of chemokines in the pathogenesis of endometriosis. *Front Biosci (Schol Ed).* 2011;3:1196–204.

- Olovsson M. Immunological aspects of endometriosis: an update. *Am J Reprod Immunol.* 2011;66 Suppl 1:101–4.
- Santanam N, Murphy AA, Parthasarathy S. Macrophages, oxidation, and endometriosis. *Ann NY Acad Sci.* 2002;955:183–98.
- Agic A, Xu H, Finas D, Banz C, Diedrich K, Hornung D. Is endometriosis associated with systemic subclinical inflammation? *Gynecol Obstet Invest.* 2006;62(3):139–47.
- Wu MY, Ho HN. The role of cytokines in endometriosis. *Am J Reprod Immunol.* 2003;49(5):285–96.
- Yadav A, Saini V, Arora S. MCP-1: chemoattractant with a role beyond immunity: a review. *Clin Chim Acta.* 2010;411(21–22):1570–9.
- Arici A, Oral E, Attar E, Tazuke SI, Olive DL. Monocyte chemoattractant protein-1 concentration in peritoneal fluid of women with endometriosis and its modulation of expression in mesothelial cells. *Fertil Steril.* 1997;67(6):1065–72.
- Laudański P, Szamatowicz J, Oniszczyk M. Profiling of peritoneal fluid of women with endometriosis by chemokine protein array. *Adv Med Sci.* 2006;51:148–52.
- Zeyneloglu HB, Senturk LM, Seli E, Oral E, Olive DL, Arici A. The role of monocyte chemoattractant protein-1 in intraperitoneal adhesion formation. *Hum Reprod.* 1998;13(5):1194–9.
- Lermann J, Mueller A, Körber F, Oppelt P, Beckmann MW, Dittrich R, Renner SP. Evaluation of

- high-sensitivity C-reactive protein in comparison with C-reactive protein as biochemical serum markers in women with endometriosis. *Fertil Steril.* 2010;93(7):2125–9.
- Kianpour M, Nematbakhsh M, Ahmadi SM. C-reactive protein of serum and peritoneal fluid in endometriosis. *Iran J Nurs Midwifery Res.* 2012;17(2 Suppl 1):S115–9.
- Chapron C, Fauconnier A, Dubuisson JB, Barakat H, Vieira M, Bréart G. Deep infiltrating endometriosis: relation between severity of dysmenorrhoea and extent of disease. *Hum Reprod.* 2003;18(4):760–6.
- Adamson GD, Pasta DJ. Surgical treatment of endometriosis-associated infertility: meta-analysis compared with survival analysis. *Am J Obstet Gynecol.* 1994;171(6): 1488–504.
- Oral E, Olive DL, Arici A. The peritoneal environment in endometriosis. *Hum Reprod Update.* 1996;2(5):385–98.
- Halme J, Becker S, Wing R. Accentuated cyclic activation of peritoneal macrophages in patients with endometriosis. *Am J Obstet Gynecol.* 1984;1;148(1):85–90.
- Bersinger NA, von Roten S, Wunder DM, Raio L, Dreher E, Mueller MD. PAPP-A and osteoprotegerin, together with interleukin-8 and RANTES, are elevated in the peritoneal fluid of women with endometriosis. *Am J Obstet Gynecol.* 2006;195(1):103–8.

Immunological aspects of endometrial disease

Slobodyanyuk B.A. • Popov A.A. • Chanturia T.Z. •
Manannikova T.N. • Machanskite O.V. • Fedorov A.A. •
Budykina T.S.

Background: Immunological processes involving peritoneal macrophages could play a critical role in pathophysiology of external genital endometriosis.

Aim: To assess levels of MCP-1, RANTES, and C-reactive protein and to identify their correlations with endometriosis.

Materials and methods: Seventy two patients were evaluated: 26 healthy controls and 46 with endometriosis. Patients were divided into groups as follows: 17 with superficial endometriosis, 18 with endometriomas and 11 with deep infiltrative endometriosis. All patients underwent a laparoscopy during the proliferative phase of the cycle; levels of peritoneal

and serum MCP-1, RANTES and C-reactive protein were measured using standard ELISA assays.

Results: There were positive correlations between serum MCP-1 ($p=0.03$) and C-reactive protein ($p=0.045$) and severity of endometriosis, that could indicate malfunctioning of peritoneal macrophages in advanced stages of endometriosis.

Conclusion: MCP-1 and C-reactive protein levels in peripheral blood can be used as markers of endometriosis activity.

Key words: endometriosis, chemokine, peritoneal fluid, peripheral blood, macrophages, monocytes.

Slobodyanyuk Boris Aleksandrovich – PhD, Research Fellow, Endoscopic Surgery Department¹

Popov Aleksandr Anatolevich – MD, PhD, Professor, Head of Endoscopic Surgery Department¹

Chanturia Teona Zurabovna – Postgraduate Student¹

✉ 22a Pokrovka ul., Moscow, 101000, Russian Federation.

Tel.: +7 (916) 563 32 33.

E-mail: dr-teona@mail.ru

Manannikova Tat'yana Nikolaevna – PhD, Senior Research Fellow, Endoscopic Surgery Department¹

Machanskite Ol'ga Vitovtovna – PhD, Research Fellow, Endoscopic Surgery Department¹

Fedorov Anton Andreevich – PhD, Research Fellow, Endoscopic Surgery Department¹

Budykina Tat'yana Sergeevna – MD, PhD, Head of Clinical Diagnostic Laboratory¹

¹ Moscow Regional Scientific Research Institute for Obstetrics and Gynecology; 22a Pokrovka ul., Moscow, 101000, Russian Federation